

UN CAS DE MYIASE INTESTINALE
A *MEGASELIA SCALARIS* (LOEW) (DIPTERA, PHORIDAE)
OBSERVÉ AU CONGO

Par J. F. TRAPE (*), G. VATTIER-BERNARD (**) & J. TROUILLET (**) (***)

RÉSUMÉ

Observation d'un cas de myiase intestinale à *Megaselia scalaris* chez un étudiant de 22 ans présentant des troubles digestifs.

L'élevage des larves a permis d'obtenir la pupaison et l'émergence de 4 adultes. Il s'agit du premier cas rapporté du Congo.

Mots-clés : MYIASE INTESTINALE, « *MEGASELIA SCALARIS* », RÉPUBLIQUE POPULAIRE DU CONGO.

SUMMARY

A case of intestinal myiasis caused by larvae of *Megaselia scalaris* (Diptera, Phoridae) in the Congo.

A 22-year-old student suffering from gastro-intestinal disturbances was found with an intestinal myiasis caused by *Megaselia scalaris*. The larvae pupated and yielded adults. This appears to be the first report from Congo.

Key-words : INTESTINAL MYIASIS, « *MEGASELIA SCALARIS* », PEOPLE'S REPUBLIC OF THE CONGO.

INTRODUCTION

Certaines larves de la famille des Phoridae sont connues chez l'homme comme agents occasionnels de myiases. Toutefois, le nombre d'observations rapportées est limité, et il semble que seul le genre *Megaselia* soit concerné.

Les myiases intestinales sont les plus fréquentes. Deux espèces ont été incriminées : *M. spiracularis* au Japon (OGAWA *et al.*, 1959, *in* ZUMPT, 1965 ;

(*) Office de la Recherche Scientifique et Technique Outre-Mer (ORSTOM), B. P. 181, Brazzaville, Rép. Pop. du Congo.

(**) Département de Biologie et Physiologie Animales, Faculté des Sciences, B. P. 69, Brazzaville, Rép. Pop. du Congo.

(***) Séance du 10 février 1982.

21 FEVR. 1985

IMPRIMERIE BARNÉOUD — LAVAL

O.R.S.T.O.M. Fonds Documentaire

N° : 16.784 ex 1

Cote : B

16.784 ex 1

B

KANO *et al.*, 1962, in KOMORI *et al.*, 1978) et *M. scalaris* au Ghana (INGRAM, 1922), en Inde (PATTON et EVANS, 1929), au Zaïre (VAN SLYPE, 1932) et en Tanzanie (RHODES-JONES, 1957).

M. scalaris peut également provoquer une myiase des plaies (PATTON, 1922 ; JAMES, 1947) et a été signalé dans un cas de myiase ophtalmique (JAMES, 1947). Enfin, plus récemment, un cas de myiase pulmonaire à *M. spiracularis* a été observé par KOMORI *et al.* (1978) et un cas de myiase uro-génitale provoqué probablement par *M. trivialis* a été signalé par DISNEY et KURAHASCHI (1978).

Nous rapportons ici le premier cas de myiase intestinale à *M. scalaris* observé au Congo.

OBSERVATION

M. T. B..., étudiant, âgé de 22 ans, se présente le 5 février 1981 à l'infirmerie de l'Université de Brazzaville pour un syndrome douloureux abdominal à type de crampes avec alternance de diarrhée et de constipation. Les troubles ont débuté progressivement deux semaines auparavant.

Un examen direct pratiqué sur des selles émises moins d'une heure auparavant permet d'observer de nombreux œufs d'ascaris et quelques larves de stade I qui nous sont apportées pour identification (fig. 1 et 2).

L'examen macroscopique des selles, qui n'avait pas été effectué initialement et que nous pratiquons après 24 heures, permet d'observer de nombreuses larves de *Megaselia* de stades 1, 2 et 3 qui sont mises en élevage.

Les premières nymphes sont observées le lendemain matin et 4 adultes, que nous attribuons à l'espèce *M. scalaris*, éclosent les 16 et 17 février.

Le malade, qui a été perdu de vue dès le 1^{er} jour, n'est retrouvé que le 23 février. Entre-temps, il a suivi un traitement par Nématorazine® et Phosphalugel® ; les troubles ont cédé progressivement et l'examen des selles pratiqué à cette date est négatif.

COMMENTAIRE

Les conditions de l'émission des selles et la nature du récipient utilisé ont permis d'éliminer formellement une contamination par des larves déjà écloses. Bien que *M. scalaris* pondre volontiers sur des selles fraîches, on peut également éliminer cette hypothèse en raison de la présence de larves de 3^e stade au maximum 24 heures après la défécation et l'apparition de nymphes entre la 30^e et la 48^e heure. INGRAM (1922) et PATTON (1922) qui ont réalisé le cycle complet de

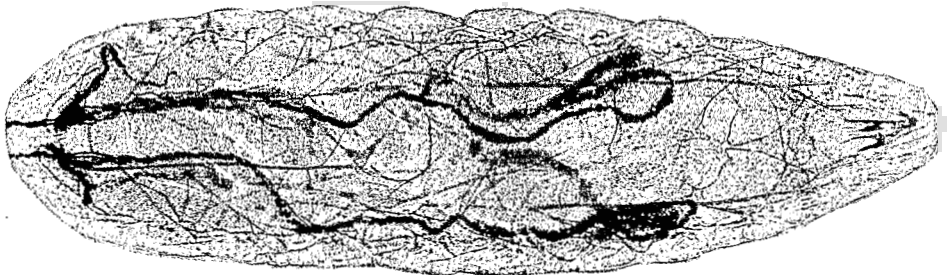


Fig. 1. — Larve de stade I dans les selles.

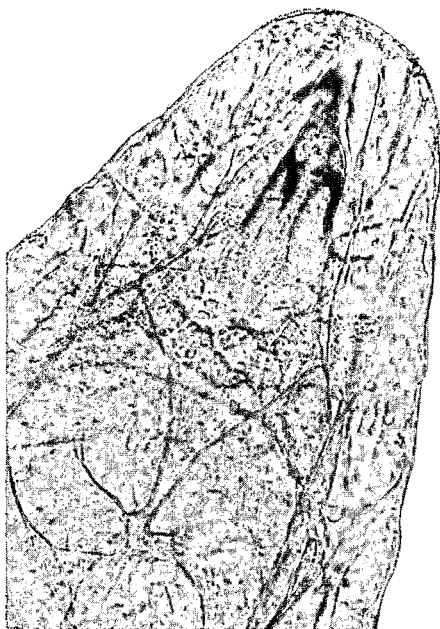


Fig. 2. — Détail de l'extrémité céphalique.

M. scalaris ont observé des délais beaucoup plus longs pour la pupaison, respectivement 6 et 14 jours. Les larves ont donc certainement été ingérées avec des aliments, *M. scalaris* étant bien connue pour pondre en particulier sur certains fruits (ROBINSON, 1971).

ZUMPT (1963, 1965) a souligné les délicats problèmes d'interprétation posés par les myiases intestinales, notamment celles à *M. scalaris*. Dans le cas de notre malade, si on peut retenir au minimum un transit intestinal des larves, il est plus difficile de se prononcer sur la nature des troubles digestifs observés. Ils pourraient être soit la conséquence de l'irritation de la muqueuse intestinale par les larves ou leurs sécrétions, soit la cause de la survie des larves qui, autrement, auraient été digérées après leur ingestion. Cette dernière hypothèse rendrait compte du petit nombre de cas décrits malgré le caractère cosmopolite de *M. scalaris* et son étroit contact avec l'homme. Toutefois, si la petite taille des larves (environ 1 mm pour le stade 1 et 4 mm pour le stade 3) favorise certainement leur ingestion accidentelle, on peut aussi penser que les larves passent souvent inaperçues dans les selles et que de nombreux cas ne sont pas diagnostiqués.

BIBLIOGRAPHIE

1. DISNEY (R. H. L.) & KURAHASHI (H.). — A case of urogenital myiasis caused by a species of *Megaselia* (Diptera, Phoridae). *J. Med. Entomol.*, 1978, 14, 717.
2. INGRAM (A.). — *Aphiochaeta xanthina*, Speiser (*A. ferruginea*, Brun) as an intestinal parasite in the Gold Coast. *J. Trop. Med. Hyg.*, 1922, 25, 113-115.

3. JAMES (M. T.). — *The flies that cause myiasis in man*. Misc. publications 631, U. S. Dept. of Agriculture, 1947, 175 p.
4. KOMORI (K.), HARA (K.), SMITH (K. G. V.), ODA (T.) & KARAMINE (D.). — A case of lung myiasis caused by larvae of *Megaselia spiracularis* Schmitz (Diptera; Phoridae). *Trans. roy. Soc. Trop. Med. Hyg.*, 1978, 72, 467-470.
5. PATTON (W. S.). — Notes on some Indian Aphiochaetae. *Aphiochaeta xanthina*, Speiser (*repicta*, Schmitz; *circumsetosa*, de Meijere; *ferruginea*, Brunetti), whose larvae cause cutaneous and intestinal myiasis in man and animal and *Aphiochaeta rufipes*, Meigen, whose larvae occasionally cause cutaneous myiasis in animals. *Ind. J. Med. Res.*, 1922, 9, 683-691.
6. PATTON (W. S.) & EVANS (A. M.). — *Insects, ticks, mites and venomous animals of medical and veterinary importance*. Part I. Medical. H. R. Grubb, Croyden, 1929, 786 p.
7. RHODES-JONES (R.). — Intestinal myiasis in Tanganika. *J. Trop. Med. Hyg.*, 1957, 60, 169.
8. ROBINSON (W. H.). — Old and new biologies of *Megaselia* species (Diptera, Phoridae). *Studia ent.*, 1971, 14, 321-348.
9. VAN SLYPE (W.). — Trois cas de myiase intestinale à *Aphiochaeta scalaris*. *Ann. Soc. belge Méd. Trop.*, 1932, 12, 581-582.
10. ZUMPT (F.). — The problem of intestinal myiasis in humans. *S. Afr. Med. J.*, 1963, 37, 305-309.
11. ZUMPT (F.). — *Myiasis in man and animals in the old world*. London, Butterworths, 1965, 267 p.