

MYCOSIS FONGOÏDE CHEZ UNE GABONAISE INFECTÉE PAR LE HTLV-I

J.-L. PERRET, J.-B. MOUSSAVOU-KOMBILA, E. DELAPORTE, S. CONIQUET,
C. NGUEMBY-MBINA, P. NORMAND

RÉSUMÉ - L'HTLV-I est carcinogène pour les lymphocytes T mais sa responsabilité dans le mycosis fongoiide est discutée. Une forme typique de mycosis fongoiide au stade tumoral de la forme classique d'Alibert - Bazin a été diagnostiquée chez une gabonaise de 58 ans également infectée par l'HTLV-I. Cette affection, qui se classe parmi les lymphomes épidermotropes, est rarement décrite en Afrique mais elle y est vraisemblablement méconnue. L'association avec l'infection rétrovirale pourrait n'être que fortuite, le Gabon se situant parmi les régions de plus forte prévalence pour l'HTLV-I dont la seule expression maligne actuellement reconnue est la leucémie/lymphome à cellules T. Cependant des données récentes font état de la présence de particules rétrovirales semblables et d'un gène commun *tax* dans les monocytes de la plupart des patients porteurs de mycosis fongoiide.

MOTS-CLES - Mycosis fongoiide - HTLV-I - Afrique noire.

Le mycosis fongoiide (MF) est une variété de lymphome cutané développé à partir de cellules T matures post-thymiques périphériques. Histologiquement, il est toujours épidermotrope et comporte, au sein d'un infiltrat cellulaire polymorphe, des cellules atypiques mononucléées, au noyau d'aspect encoché en microscopie optique et cérébriforme en microscopie électronique. Considéré comme rare, son étiologie demeure inconnue mais le rôle d'une induction par un rétrovirus est débattu (1). Nous en présentons ici une observation recueillie au Gabon chez une patiente infectée par le HTLV-I.

OBSERVATION

Une femme de 58 ans a été hospitalisée pour des nodules apparus sur la peau depuis quelques semaines. Elle n'avait pas d'antécédents particuliers et vivait dans un village de l'intérieur. Elle présentait depuis trois ans un prurit pour lequel divers traitements par topiques, antiparasitaires et antihistaminiques avaient été inefficaces.

- Travail du Service de Médecine A (J.-L.P., Spécialiste du SSA ; J.-B.M.-K., S.C., Médecins ; C.N.-M., Professeur, Chef de Service) du Centre Hospitalier de Libreville, Libreville, Gabon, du Laboratoire des Rétrovirus (E.D., Professeur) de l'ORSTOM, Montpellier, et du Service de Dermatologie (P.N., Spécialiste du SSA, Chef de Service) de l'Hôpital d'Instruction des Armées Laveran, Marseille, France.

- Correspondance : J.-L. PERRET, HIA Laveran, 13998 Marseille-Armées.

- Article reçu le 05/09/1995, définitivement accepté le 19/02/1996

(Med. Trop. 1996 ; 56 : 66-68)

MYCOSIS FUNGOIDES IN A GABONESE PATIENT INFECTED WITH HTLV-1

ABSTRACT - Association of human T-lymphotropic virus type-1 (HTLV-1) with T-cell malignancy is well-known but its relationship with mycosis fungoides is controversial. Typical mycosis fungoides was diagnosed at tumor stage in a 58-year-old Gabonese woman also infected with HTLV-1. Infection with lymphoma of the skin is uncommon in Africa but it is probably underestimated. Association of mycosis fungoides with retrovirus infection could be coincidental since there is a high prevalence of HTLV-1 in Gabon and the only currently recognized association is T-cell leukemia/lymphoma. However recent data indicate the presence of similar retrovirus particles and a common *tax* gene in the monocytes of most patients presenting mycosis fungoides.

KEY WORDS - Mycosis fungoides - HTLV-1 - Black Africa.

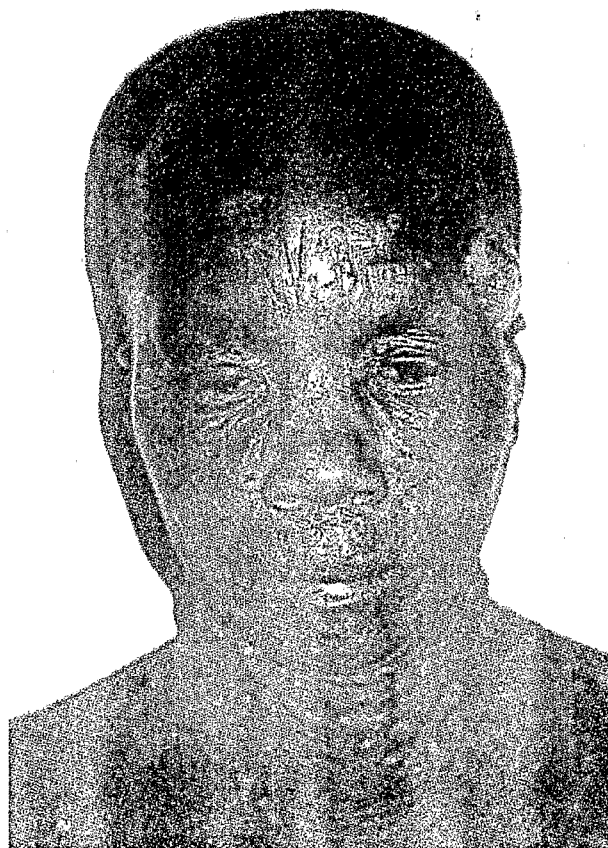

Figure 1 - Mycosis fongoiide : volumineuse lésion de siège frontal.

Fonds Documentaire ORSTOM

Cote : B*6211 Ex : 1



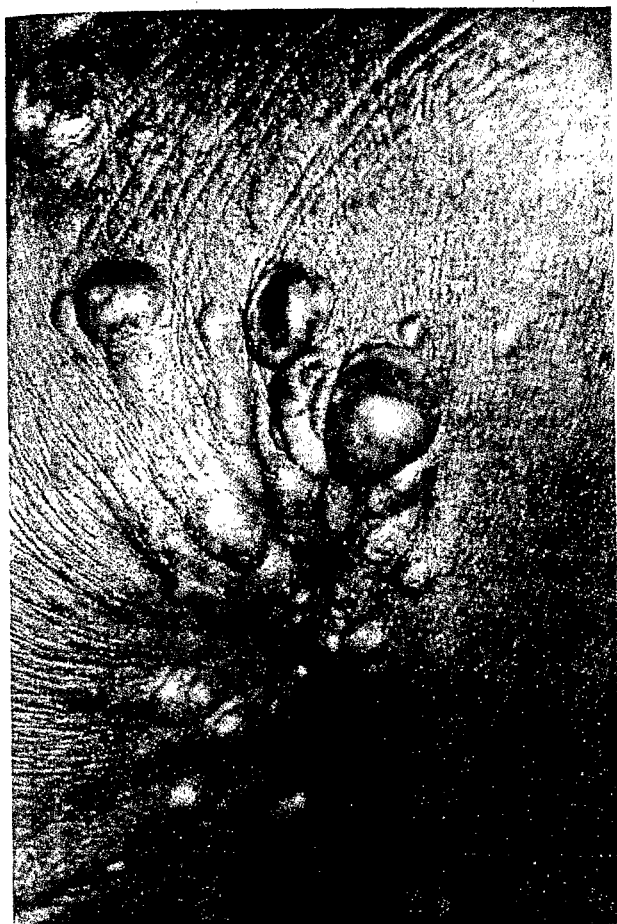


Figure 2 - Mycosis fongoïde : localisations axillaires gauches.

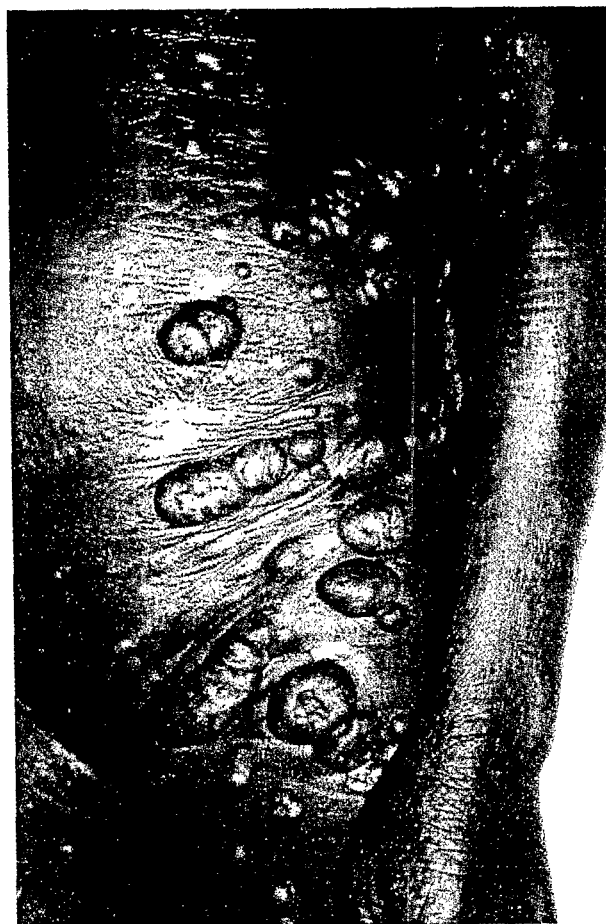


Figure 3 - Mycosis fongoïde : localisations au niveau du flanc et de la région inguinale gauche.

L'examen objectivait une multitude de tumeurs cutanées indolores semi-sphériques de 0,5 à 3 centimètres de diamètre à surface lisse. L'épiderme était abrasé pour les plus volumineux d'entre eux qui prenaient alors une teinte rouge vif (Fig. 1). Leur distribution était grossièrement symétrique, prédominant au niveau des faces latérales du cou, des aisselles, des flancs et sur le haut des cuisses (Fig. 2 et 3). Il existait par ailleurs des placards cutanés infiltrés hyperchromiques au niveau des régions dorsales et lombaires ainsi que sur les faces postérieures des cuisses. Le reste du revêtement cutanéomuqueux paraissait sain. On notait par ailleurs des adénopathies axillaires et inguinales de 2 à 3 centimètres mais il n'y avait pas de splénomégalie ni d'hépatomégalie. Le reste de l'examen clinique était normal. La NFS montrait : hémoglobine : 11,8 g/dl ; hématies : $4,2 \times 10^9/\text{mm}^3$; globules blancs : $7800/\text{mm}^3$ dont polynucléaires neutrophiles à 63 %, éosinophiles à 6 %, lymphocytes à 27 %, monocytes à 4 %, absence de cellules de morphologie anormale sur les frotis ; plaquettes : $320000/\text{mm}^3$; protides totaux : 76 g/l ; calcémie : 2,2 mmol/l. La sérologie VIH était négative alors que la présence d'anticorps anti HTLV-I dépistés en ELISA était confirmée par western blot. La radiographie thoracique et l'échographie abdominale ne décelaient pas d'adénopathies profondes. La biopsie d'un nodule objectivait, sous un épiderme discrètement acanthosique, une prolifération lympho-histio-plasmocytaire dans le derme papillaire avec exocytose de cellules mononucléées entourées d'un halo clair formant des micro-abcès intra-épidermiques. La prolifération, étendue à l'ensemble du derme profond, comportait de volumineuses cellules éparées au noyau encoché dont certaines présentaient des mitoses anormales.

En l'absence d'alternative thérapeutique, la patiente était mise sous 40 mg/j de prednisonne après une cure d'ivermectine mais elle quittait rapidement l'hôpital. On apprenait fortuitement son décès survenu 4 mois plus tard.

DISCUSSION

Ce cas reproduit les caractéristiques majeures de la forme classique du MF, dite de Alibert-Bazin, qui se rencontre à un âge moyen de 60 ans, avec une précession par un parapsoriasis en plaque ou un eczéma chronique et des localisations ménageant des intervalles de peau saine. L'aspect histologique est démonstratif avec une exocytose manifestée par la présence de microabcès de Pautrier et l'existence de cellules atypiques qui sont des lymphocytes transformés. En l'absence d'équivalents circulants qualifiés alors de cellules de Sézary, il ne s'agit pas de la forme leucémique du MF individualisée sous le nom de syndrome de Sézary et qui se présente usuellement comme une érythrodermie. Cette observation vérifie également le caractère pronostique défavorable que revêt la présence d'adénopathies, qu'elles soient de nature lymphomateuse ou non spécifiques, et l'apparition d'ulcérations. En raison des perturbations immunitaires associées au lymphome, d'une barrière cutanée amoindrie et d'effets iatrogènes, ces malades sont particulièrement exposés aux infections qui constituent la cause principale de leur décès.

Quelques cas africains ont fait l'objet de publications ponctuelles (2, 3) et la série la plus importante fait état de 8 patients (4). Il s'agit d'une maladie rare dont l'incidence annuelle estimée est de l'ordre de 1 à 2 cas/10⁶, ce qui, à l'échelle de l'Afrique, situe malgré tout le nombre de cas attendus entre 500 et 1500 par an.

Cette patiente est également porteuse d'une infec-

tion par le rétrovirus HTLV-I. Dans la population générale gabonaise, la séroprévalence de l'HTLV-I, dont le taux global va de 5 à 10,5%, atteint 12,3% au dessus de 40 ans en zone rurale (5). Dans un recrutement de médecine interne, ces taux sont respectivement de 16 et 22,5% (6). Le Gabon se situe donc parmi les régions de plus haute prévalence pour l'HTLV-I que sont, à coté de l'Afrique centrale, les Caraïbes et le Japon (7). Ce virus à ARN infecte essentiellement les lymphocytes T auxiliaires et s'intègre sous forme provirale dans leur génome. Chez moins de 1% des porteurs, il est susceptible d'induire leur transformation maligne (8) sous forme d'une leucémie/lymphome T de l'adulte (ATL). Cette entité se distingue du MF par une plus grande évolutivité, des atteintes cutanées polymorphes sans intervalle de peau saine, des localisations ganglionnaires d'emblée, la présence de lymphocytes atypiques décrits comme des cellules au noyau folié sur le frottis sanguin et l'existence d'une hypercalcémie dans 50 % des formes leucémiques (9). Sur le plan histologique, un épidermotropisme peut s'observer dans la moitié des ATL mais l'immunomarquage objective une formule CD25+, HLA DR+ alors que les cellules malignes de MF sont CD25-HLA DR- (9). L'HTLV-II, de structure proche du HTLV-I dont il partage certains antigènes au point de donner la même réponse sérologique en Elisa et en western blot, circule sur un mode minoritaire au Gabon (10). Aucune affection ne lui est formellement associée (7).

Dans un contexte de forte prévalence de l'infection par l'HTLV-I, l'association avec une maladie rare comme le MF peut n'être qu'une coïncidence. Un rôle direct de l'HTLV-I dans cette affection est en effet controversé. Moins de 15% des patients atteints de MF possèdent des anticorps anti-HTLV-I (11) et l'épidémiologie du MF ne se superpose pas à celle des HTLV-I/II (12). Cependant, des cultures de monocytes circulants ont pu mettre en évidence des particules rétrovirales d'ultrastructure analogue à celle de l'HTLV-I/II chez la plupart des porteurs de MF (13). Le gène *tax* de ces rétrovirus, que l'on suppose associé à leur potentialité oncogène (14), a été retrouvé par southern blot couplé à une amplification génique de l'ADN dans les monocytes circulants de 19 patients sur 29 et jamais chez ceux de témoins (11).

La piste rétrovirale reste donc ouverte pour identifier dans le MF, soit l'intervention d'un HTLV-I/II dans un contexte de réponse immunitaire particulière

expliquant l'absence d'anticorps (15), soit l'action d'un rétrovirus non encore identifié mais porteur d'un gène *tax* identique (12).

REFERENCES

- 1 - WHITTAKER S.J., LUZZATTO L. - HTLV-I provirus and mycosis fungoides. *Science* 1993 ; 259 : 1470-1471.
- 2 - LELEU J.-P., RAIN B., RAIN J.-D. - Mycosis fongioïde associé à un cancer primitif du foie chez un africain. *Presse Med.* 1981 ; 10 : 3795-3796.
- 3 - KANGA J.-M., HEROIN P., COLIN M., JEANNEY J.C. - A propos d'un cas de mycosis fongioïde : essai de traitement par la caryolysine. *Med. Afr. noire* 1981 ; 28 : 512-513.
- 4 - CAMPBELL O.B., GEORGE A.O., SHOKUNBI W.A. et Coll. - Problems in the management of mycosis fungoides in Nigeria. *Trop. Geogr. Med.* 1991 ; 43 : 317-322.
- 5 - DELAPORTE E., DUPONT A., PEETERS M. et Coll. - Epidemiology of HTLV-I in Gabon (Western Equatorial Africa). *Int. J. Cancer* 1988 ; 42 : 687-689.
- 6 - PERRET J.-L., DELAPORTE E., MARTENS G. et Coll. - Association of hepatitis C virus and human T-cell leukemia/lymphoma type I virus infections among hospitalized adults in Gabon. VIII^{ème} Conférence Internationale sur le Sida et les MST en Afrique, Marrakech, 12-16 décembre 1993, Communication TPA020.
- 7 - DELAPORTE E. - Les virus HTLV-I et HTLV-II : quinze ans après leur description. *Med. Trop.* 1995 ; 55 : 17-20.
- 8 - HOLLISBERG P., HALFER D.A. - Pathogenesis of diseases induced by human T-lymphotropic virus type I infection. *N. Engl. J. Med.* 1993 ; 328 : 1173-1182.
- 9 - MAHE A., GESSAIN A., HUERRE M. et Coll. - Leucémie/lymphome T de l'adulte associée au HTLV-I chez un africain séropositif pour le VIH2. *Ann. Dermatol. Venerol.* 1994 ; 121 : 704-709.
- 10 - DELAPORTE E., MONPLAISIR N., LOUWAGIE J. et Coll. - Prevalence of the HTLV-I and HTLV-II infections in Gabon, Africa : comparison of the serological and PCR results. *Int. J. Cancer* 1991 ; 49 : 373-376.
- 11 - PANCAKE B.A., ZUCKER-FRANKLIN D. - HTLV *tax* and mycosis fungoides. *N. Engl. J. Med.* 1993 ; 329 : 580.
- 12 - YOUNGBERG G.A., KARNAD A. - More on HTLV *tax* and mycosis fungoides. *N. Engl. J. Med.* 1993 ; 329 : 2035-2036.
- 13 - ZUCKER-FRANKLIN D., COUTAVAS E.E., RUSH M.G., ZOUZIAS D.C. - Detection of human T-lymphotropic virus-like particles in cultures of peripheral blood lymphocytes from patients with mycosis fungoides. *Proc. Natl. Acad. Sci. USA* 1991 ; 88 : 7630-7634.
- 14 - HINRICHS S.H., NERENBERG M., REYNOLDS R.K., et Coll. - A transgenic mouse model for human neurofibromatosis. *Science* 1987 ; 237 : 1340-1343.
- 15 - ZUCKER-FRANKLIN D., PANCAKE B.A. - More on HTLV *tax* and mycosis fungoides. *N. Engl. J. Med.* 1993 ; 329 : 2035-2036.

MEDICINE TROPICALE

REVUE FRANÇAISE DE PATHOLOGIE ET DE SANTÉ PUBLIQUE TROPICALES

Institut de Médecine Tropicale
du Service de Santé des Armées
Le Pharo - Marseille



Année 1996
Volume 56
Numéro 1

MAGAZINE

Actualités tropicales - Image : ...de pieds lépreux. - Tribune : Ou en est la lèpre en 1996 ? Le point au Congrès des Léprologues de Langue Française (Yaoundé, janvier 1996) par P. SAINT-ANDRÉ. - Avancée : Les nouveaux pathogènes opportunistes dans le Sida par M. MORILLON. - Focus : São Tomé e Príncipe, à la dérive du continent africain par P. COCHET, F.J. LOUIS. - Destination Tropiques : Poissons pièges et travers du porc. - Memento-Trop : Quelles transfusions en milieu tropical ? par M. AUBERT, D. LEGRAND, G. MARTET.

EDITORIAUX

Médecine Tropicale : bilan et perspectives de la revue à l'horizon 2000 par P. JEANDEL.
Coopération médicale hospitalière : la transition de l'utile par J.-C. CUISINIER-RAYNAL.

ARTICLES ORIGINAUX

Etude de la sensibilité aux antibiotiques de 299 souches de shigelles isolées au Burundi par J.-B. NDIHOKUBWAYO, C. BARIBWIRA, A. NDAYIRAGJE, B. POSTE.
Etude de la survie de *Bulinus truncatus* et de *Biomphalaria pfeifferi* dans les eaux usées épurées par lagunage en zone soudano-sahélienne par A. KLUTSE, B. BALEUX.
Séro-épidémiologie de la toxoplasmose à Niamey, Niger par J. JULVEZ, J.-F. MAGNAVAL, D. MEYNARD, C. PÉRIE, M.-T. BAIXENCH.
Cytoponction à l'aiguille fine échoguidée dans le diagnostic des tumeurs malignes du foie par K. N'DRI, A.F. D'HORPOCK, A. KONAN, A. ATTIA, G.C. GBAZI, G.D. MENSAH, B.C. ABBY.
Typologie des diabètes sucrés rencontrés en médecine interne au Gabon par J.-L. PERRET, E. BIFANE, E. NGOU-MILAMA, J.-B. MOUSSAVOU-KOMBILA, C. NGUEMBY-MBINA.

COMMUNICATIONS

L'endémie onchocercarienne en zone forestière de Côte d'Ivoire : taux de prévalence et densités microfilariennes par S. DIARRASSOUBA, S. TRAORE, F. RIVIERE.
La cryptococcose neuro-méningée au cours du Sida au Centre Hospitalier de Bobo-Dioulasso : à propos de cinq cas par G.-A. KI-ZERBO, A. SAWADOGO, A. MILLOGO, J.-B. ANDONABA, A. YAMEOGO, I. OUEDRAOGO, M. TAMINI, B. KONATE, G. DURAND.
Mycosis fongioïde chez une gabonaise infectée par le HTLV-I par J.-L. PERRET, J.-B. MOUSSAVOU-KOMBILA, E. DELAPORTE, S. CONIQUET, C. NGUEMBY-MBINA, P. NORMAND.
Traumatismes hépatiques : analyse d'une série de 42 cas à Yaoundé par A. ESSOMBA, P. MASSO-MISSE, J.-M. BOB'OYONO, M.A. SOSSO, E. MALONGA, T. EDZOA.

REVUES GENERALES

Immunologie et immunopathologie de la trypanosomose africaine par P. VINCEDEAU, M.-C. OKOMO-ASSOUMOU, S. SEMBALLA, C. FOUQUET, S. DAULOUEDE.
Trypanosoma cruzi en Guyane Française : revue des données accumulées depuis 1940 par C.P. RACCURT.

SUR PLACE

Madagascar : la fibroscopie oeso-gastro-duodénale. Analyse descriptive de 12 000 examens et problèmes rencontrés sous les tropiques par M. PEGHINI, P. RAJAONARISON, J.-L. PECARRERE, H. RAZAFINDRAMBOA, H. ANDRIANTSOAVINA, M. RAKOTOMALALA, N. RAMAROKOTO.
Burundi : connaissances et pratiques des médecins et du personnel infirmier vis-à-vis des infections respiratoires aiguës de l'enfant par C. BARIBWIRA, K. KALAMBAY, F. NIYUHIRE, R. SOLOFO.

LETTRES

Valeur du signe du lacet dans le diagnostic de la dengue hémorragique par V.D. THAM, H.H. HIEN, H.D. LONG. - Incidence du paludisme dans les Armées Françaises en République Centrafricaine de 1988 à 1993 par E. BARON. - Un cas de paraparésie spastique tropicale associée au HTLV-1 en République du Niger par M. DEVELOUX, A. DUPONT, D. MEYNARD, E. DELAPORTE. - Ischémie pulmonaire au cours d'une légionellose : rôle du trait drépanocytaire par J.-F. PARIS, M. GALZIN, O. GISSEROT, S. MARLIER, J.-J. DE JAUREGUBERRY, P. CARLI, A. CHAGNON. - Gastrectomie totale et anastomose oeso-jéjunale en un temps pour nécrose caustique par D. SANO, A. WANDAOGO, R. CISSE, S.S. TRAORE, E. BANDRE, R. DAKOURÉ, A. SANOU. - Prise en charge des brûlés graves à l'Hôpital de Saint-Louis, Sénégal par X. POLLET.

MODAL: DORA

P4 300

SZTH